

МОРФО-ГІСТОЛОГІЧНА СТРУКТУРА ЩИТОПОДІБНОЇ ЗАЛОЗИ І ПЕЧІНКИ ПЕРЕПІЛОК ТА КУРЕЙ-НЕСУЧОК ЗА РІЗНОГО РІВНЯ ЙОДУ У ЇХ РАЦІОНАХ

А. В. Гунчак¹, І. Б. Ратич¹, Ю. Я. Федик²

¹Інститут біології тварин НААН

²Львівський національний університет ветеринарної медицини та біотехнологій ім. С. З. Гжицького

Вивчено вплив рівня йоду у раціонах японських перепілок та курей-несучок продуктивного періоду на морфофункціональний стан щитоподібної залози та печінки. На тлі збільшення кількості йоду у кормовій дієті птиці обох видів проведено порівняльний аналіз морфо-гістологічної структури щитоподібної залози та печінки, а також визначено вміст йоду у тканинах цих органів.

Ключові слова: МОРФО-ГІСТОЛОГІЧНА СТРУКТУРА, ЩИТОПОДІБНА ЗАЛОЗА, ПЕЧІНКА, ЙОД, ПТИЦЯ

Щитоподібна залоза (*glandula thyreoidea*, від грец. «*thyreos*» — щит, «*idos*» — вид) у птахів — парний орган, що розташований вентрально при вході в грудну порожнину між сонною артерією (*arteria carotis*) і трахеєю (*trachea*) [1]. Щитоподібна залоза — один з найважливіших ендокринних органів, адже синтезовані у ній тиреоїдні гормони регулюють швидкість біохімічних реакцій у всіх клітинах органів і тканин [2]. До складу цих гормонів входить йод, який є найважливішим субстратом для їх синтезу. Тому, функціональна роль йоду через йодвмісні гормони щитоподібної залози тироксин і трийодтиронін, полягає у регуляції: теплоутворення і інтенсивності обміну, росту і розвитку організму, метаболічних процесів (білкового, вуглеводного і жирового обміну), транспорту метаболічних субстратів і іонів через клітинні мембрани, перетворення каротину на вітамін А, обміну вітамінів, кальцію, креатину, водного і електролітного обміну, функціонування всіх систем організму [3–5].

Концентрація йоду у крові птиці та його транспорт у фолікулярні клітини щитоподібної залози є одним з головних чинників регуляції функціонування цього органу. Джерелом поступлення йоду в організм є корм, повітря і вода. Нестача, або надлишок йоду у кормовій дієті птиці може призводити до порушень активності залози (гіпо-, або гіперфункції), а отже і до змін її гісто-морфологічної структури [6–8].

Тиреоїдні гормони регулюють рівень базального метаболізму всіх клітин, включаючи гепатоцити, що позначається на функціонуванні печінки, а печінка, у свою чергу, метаболізуючи гормони щитоподібної залози, регулює їх системні ендокринні ефекти [9]. Печінка є основним органом, що здійснює метаболізм холестерину та тригліцеридів, і велику роль в печінковому гомеостазі ліпідів відіграють саме тиреоїдні гормони. Тобто існує певний зв'язок між функціонуванням щитоподібної залози і печінки. Тому, представляють інтерес дослідження морфофункціонального стану печінки птиці у зв'язку з морфофункціональним станом щитоподібної залози, за додаткового навантаження йодом. Водночас, варто відзначити, що у науковій літературі немає інформації про подібні дослідження.

Метою роботи було провести порівняльне дослідження морфо-гістологічної структури щитоподібної залози та печінки японських перепілок і курей-несучок за збільшення кількості йоду у їх раціонах.

Матеріали і методи

Дослідження провели на двох групах (контрольній і дослідній) японських перепілок та двох групах (контрольній і дослідній) курей-несучок продуктивного віку. Вся птиця, відповідно до виду і віку, отримувала повнораціонний комбікорм (ПРК), збалансований за поживними і біологічно активними речовинами. Гарантована добавка йоду для птиці контрольних груп складала 0,7 г на тонну комбікорму, а птиці дослідних груп кількість йоду у кормовій дієті збільшували для перепілок у чотири рази, а для курей несучок — у шість разів (табл. 1).

У кінці досліду птицю забивали і відбирали для біохімічних досліджень тканини щитоподібної залози та печінки. З метою виявлення можливого токсичного впливу на організм птиці збільшення кількості йоду у їх раціоні було проведено морфо-гістологічні дослідження щитоподібної залози та печінки [10], визначали вміст йоду [11], а також індекс щитоподібної залози.

Таблиця 1

Схема проведення дослідів

Види птиці	Групи	Кількість у групі	Характер живлення
Перепілки	Контрольна	20	ПРК(0,7 г J/т комбікорму)
	Дослідна	20	ПРК(2,8 г J/т комбікорму)
Кури-несучки	Контрольна	20	ПРК(0,7 г J/т комбікорму)

Результати й обговорення

Вивчення гістоструктури щитоподібної залози перепілок контрольної та дослідної груп вказує на певні позитивні, морфо-функціональні зміни, що розвинулися у залозі під впливом згодовування підвищених доз йод-вмістимих препаратів.

Так, у птиці контрольної групи встановлено, що у структурі щитоподібної залози (рис. 1) має місце незначний розвиток стромальних елементів.

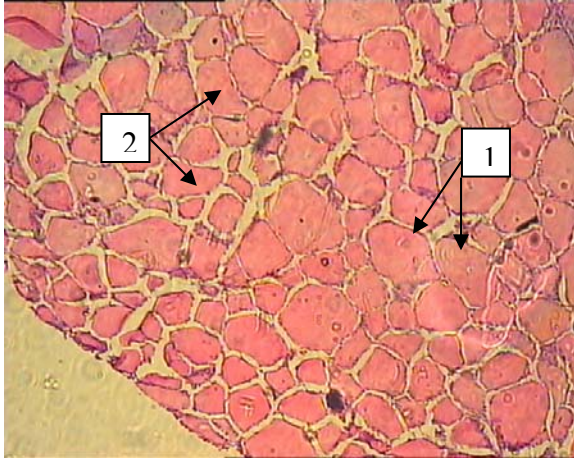


Рис. 1. Щитоподібна залоза перепілки.
Контроль.
(1) Витончені стінки фолікулів
(2) Колоїд
Гематоксилін-еозин × 40

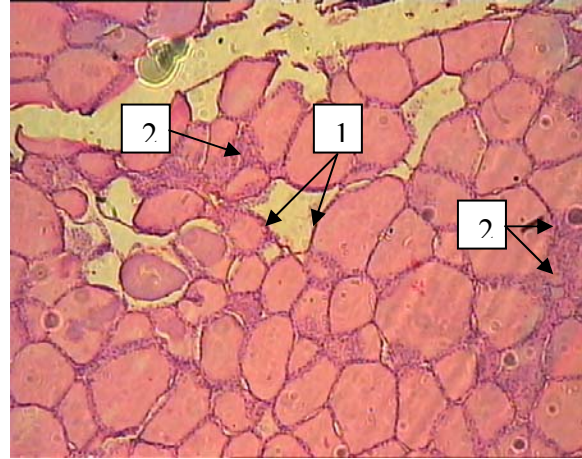


Рис. 2. Щитоподібна залоза перепілки.
Дослід.
(1) Стінки фолікулів
(2) Міжфолікулярна сполучна тканина
Гематоксилін-еозин × 40

В основному це стосується міжфолікулярної сполучної тканини, в якій майже відсутні міжфолікулярні острівці. Поряд з тим, більшість фолікулів розширені, їх стінки витончені, а самі тироцити плоскі та витончені. Колоїд гомогенний, оксифільний, рівномірно і повністю заповнює фолікули. Власне ці зміни можна порівняти з тими, що виникають у залозі при гіпофункції чи на фоні йод-дефіциту [6].

Для щитоподібної залози перепілок дослідної групи (рис. 2) характерним є помірний розвиток міжфолікулярної сполучної тканини та наявність великої кількості міжфолікулярних острівців.

Поряд з тим тироцити більшості фолікулів мають кубічну форму, границі між клітинами добре простежуються. Колоїд, що рівномірно заповнює усі фолікули гомогенний, оксифільний, що свідчить про фізіологічний функціональний стан щитоподібної залози.

Результати визначення вмісту йоду у щитоподібній залозі (рис. 3) показали, що при збільшенні кількості йоду у раціоні перепілок з 0,7 г/т комбікорму до 2,8 г/т вміст йоду у тканинах щитоподібної залози збільшився на 47,08 %.

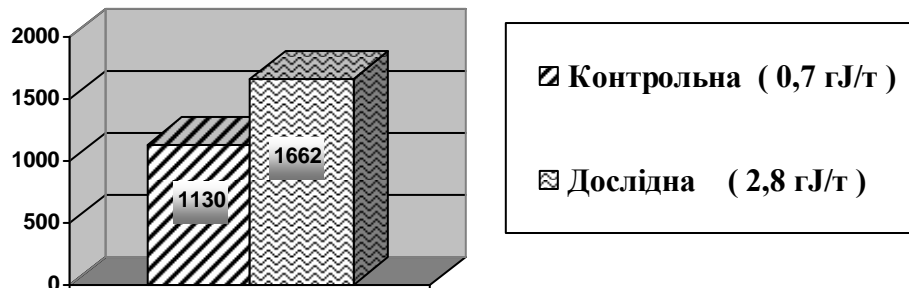


Рис.3. Вміст йоду у тканинах щитоподібної залози перепілок, мкг/г

Результати гісто-морфологічних досліджень печінки перепілок вказують на те, що збільшення кількості йоду у раціоні не вплинуло на морфофункціональний стан печінки. Так, при вивченні

оглядових препаратів (рис. 4, 5) встановлено, що структура органу в цілому збережена та морфологічних зміни відсутні.

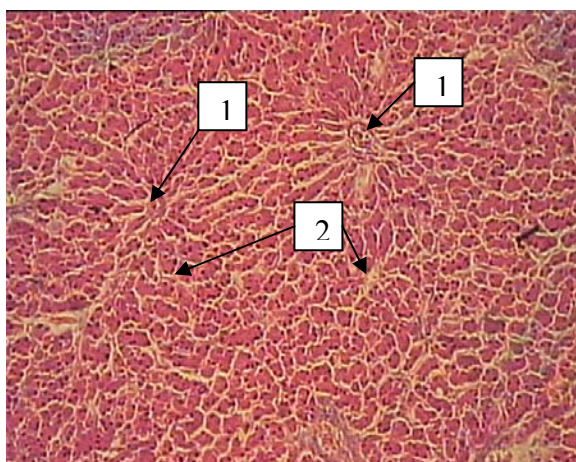


Рис. 4. Печінка перепілки. Контроль.

- (1) Центральна вена
- (2) Венозні синуси

Гематоксилін-еозин $\times 40$

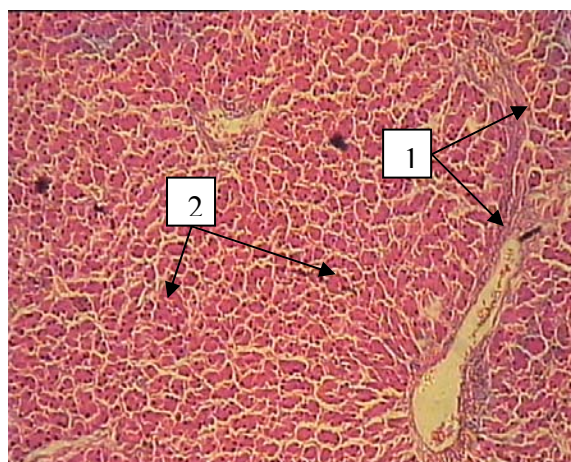


Рис. 5. Печінка перепілки. Дослід

- (1) Міжчасточкова сполучна тканина
- (2) Печінкові балки

Гематоксилін-еозин $\times 40$

У цілому має місце маловиражена почасткованість органу за рахунок слабо представленої міжчасточкової сполучної тканини, незначні прошарки якої супроводжують лише крупні кровоносні судини і жовчні протоки. У більшості часточок простежується радіальне розміщення печінкових балок навколо центральної вени. У цих місцях венозні синуси помірно розширені. Гепатоцити зберігають полігональну форму, одноядерні, місцями двоядерні. Їх ядра переважно займають центральне положення. Перисинусоїдні простори звужені та майже не простежуються. Ендотеліальні клітини плоскі, щільно прилягають до гепатоцитів.

Результати визначення вмісту йоду у печінці представлено на рисунку 6.

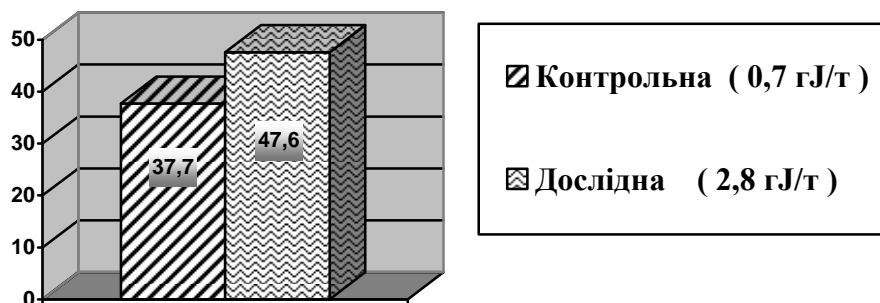


Рис. 6. Вміст йоду у тканинах печінки перепілок, мкг/г

Встановлено, що за чотирикратного збільшення кількості йоду у раціоні перепілок вміст його у печінці збільшився з $37,71 \pm 2,70$ до $47,65 \pm 3,41$ мкг/г ($p < 0,05$).

Дослідження гісто-морфоструктури щитоподібної залози курей-несучок дослідної групи при фарбуванні зрізів гематоксилін-еозином суттєво не відрізнялася від залози курей контрольної групи.

Так, у структурі залози птиці контрольної (рис. 7) групи, констатуємо характерний помірний розвиток стромальних елементів і, як наслідок, почасткованість органу невиражена, а система мікроциркуляторного русла набула слабого розвитку.

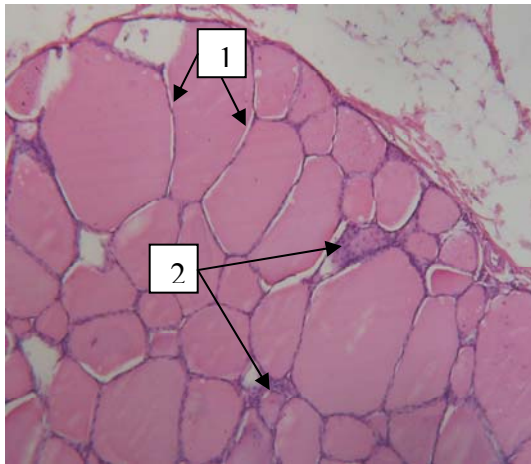


Рис. 7. Щитоподібна залоза курки-несучки. Контроль.
(1) Витончені стінки фолікулів.
(2) Міжфолікулярна сполучна тканина
Гематоксилін-еозин × 40

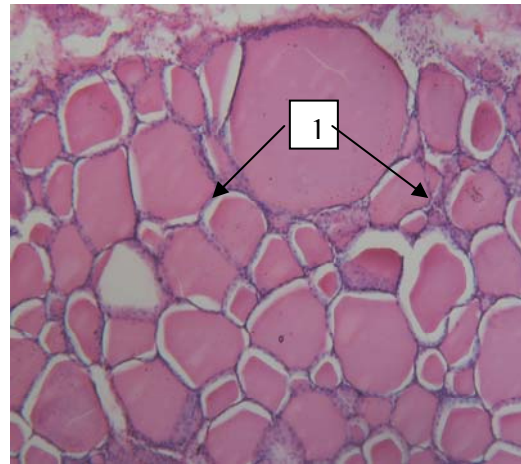

Рис. 8. Щитоподібна залоза курки-несучки.
Дослід.
(1) Потовщені стінки фолікулів
Гематоксилін-еозин × 40

Паренхіматозна частина залози несучок, що отримували йод у кількості 0,7 г/т комбікорму (контрольна група) представлена фолікулами різного розміру, стінка яких вистелена одношаровим епітелієм. Тироцити у більшості фолікулів мають плоску форму, а порожнини рівномірно заповнені гомогенною оксифільною масою колоїда.

У птиці дослідної групи (рис.8), якій кількість йоду у раціоні збільшували до 4,2 г/т комбікорму, спостерігаємо зменшення у розмірах основної маси фолікулів. Самі тироцити — витягнутої кубічної форми, що є характерним для цього виду птиці. Інтерфолікулярна тканина помітніша за рахунок розростання мікроциркуляторного русла. Колоїд у більшості випадків гомогенний.

Визначення маси щитоподібної залози (табл. 1) курей-несучок показали, що індекс щитоподібної залози птиці дослідної групи, був менший, ніж у несучок контрольної групи. Отже, це свідчить про відсутність негативного впливу стосованих доз йоду у кормовій дієті птиці на функціональну активність щитоподібної залози.

Таблиця 1

Вплив рівня йоду в раціоні на масу щитоподібної залози курей-несучок, (n=5, M±m)

Показники	Група	
	Контрольна ПРК (0,7 г J/т комбікорму)	Дослідна ПРК (0,7 г J/т комбікорму)
Маса тушки, г	1513±40,33	1475±60,02
Маса щитоподібної залози, г	0,282±0,02	0,258±0,03*
Відносна маса щитоподібної залози, %	0,019	0,017

Слід зауважити, що середня жива маса однієї голови птиці з дослідної групи, порівняно з контролем була меншою. Це, очевидно зумовлено тим, що яєчна продуктивність курей дослідної групи була на 6,71 % більшою, ніж несучок контрольної групи

На основі аналізу результатів гісто-морфологічних досліджень печінки курей-несучок. Встановлено, що згодовувані дози препаратів йоду (0,7 г/т комбікорму та 4,2 г/т комбікорму) птиці не викликали морфофункціональних відхилень у органі. Порівняльний аналіз структури печінки птиці контрольної (рис. 9) та дослідної груп (рис. 10) свідчить про те, що у всіх випадках вона має слабо виражену почастковану будову через малорозвинутість міжчасточкової сполучної тканини.

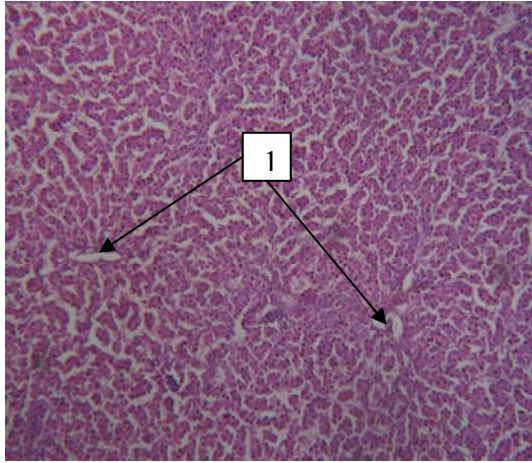


Рис. 9. Печінка курки-несучки.
Контроль.
(1) Центральна вена
Гематоксилін-еозин × 40

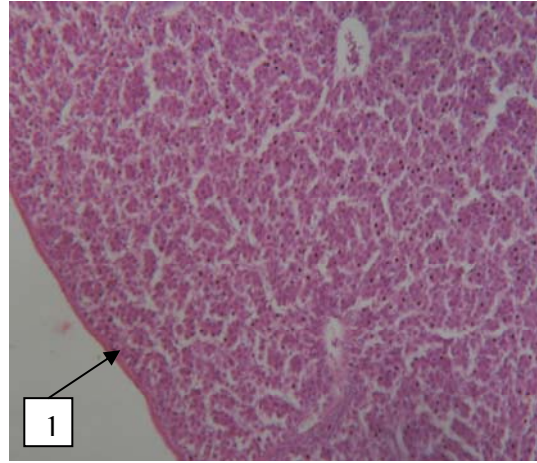


Рис. 10. Печінка курки-несучки.
Дослід.
(1) Капсула. Відсутність міжчасточкової
сполучної тканини.
Гематоксилін-еозин × 40

За ходом сполучної тканини, в усіх випадках, у зоні печінкових триад (рис. 11, 12) знаходяться поодинокі лімфоїдні скупчення, що є характерним для цього органу у курей.

Варто відзначити, що клітинної реакції з боку цих угруповань у печінці птиці, як контрольної, так і дослідної, груп не спостерігалось.

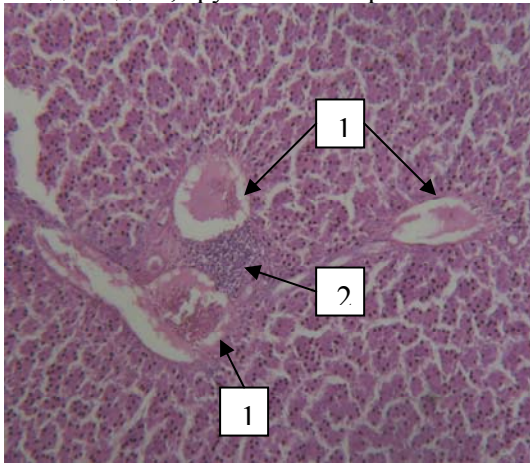


Рис. 11. Печінка курки-несучки.
Контроль.
(1) Гілки печінкової вени
(2) Скупчення лімфоцитів
Гематоксилін-еозин × 40

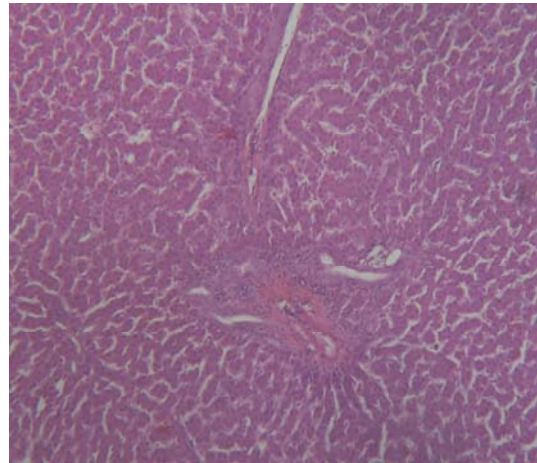
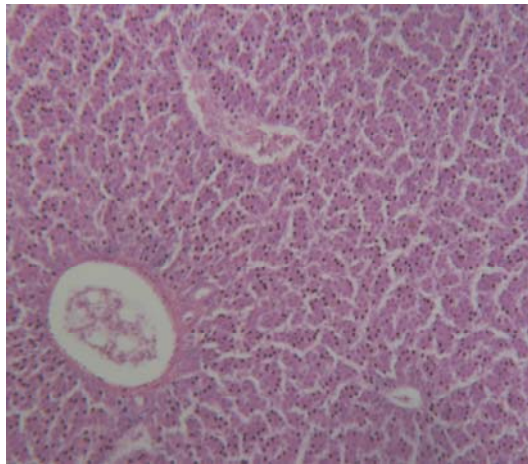


Рис. 12. Печінка курки-несучки.
Дослід.
Скупчення лімфоцитів навколо стінок судин
Гематоксилін-еозин × 40

При вивченні організації гепатоцитів в структурі печінкових часточок (рис. 13) встановлено, що балкова структура не є вираженою (це характерно для курей), проте гепатоцити мають багатогранну форму, границі між клітинами чіткі, добре простежуються.



*Рис. 13. Печінка курки-несучки.
Дослід.
Помірно розширені венозні синуси та слабо
виражена балкова структура
Гематоксилін-еозин × 40*

Жовчні капіляри звужені. До васкулярних полюсів щільно прилягають ендотеліальні клітини. Самі венозні синуси розширені та помірно заповнені ядерними еритроцитами.

Таким чином, проведений порівняльний аналіз гістоструктури печінки курей-несучок контрольної та дослідної груп вказує на те, що шестикратне збільшення кількості йоду у раціоні птиці не проявляє негативного впливу на цей орган.

Висновки

1. Морфо-гістологічними дослідженнями встановлено, що для щитоподібної залози перепілок, яким кількість йоду у раціоні збільшували з 0,7 г до 2,8 г/т комбікорму, та курей несучок, яким кількість йоду збільшували з 0,7 г до 4,2 г/т комбікорму, характерним є помірний розвиток міжфолікулярної сполучної тканини та наявність в ній великої кількості міжфолікулярних острівців, тироцити більшості фолікулів мають кубічну форму, границі між клітинами добре простежуються. Колоїд, що рівномірно заповнює усі фолікули гомогенний, оксифільний, що свідчить про фізіологічний стан щитоподібної залози.
2. Вивченням гістопрепаратів печінки птиці встановлено, що у перепілок (за чотирикратного збільшення йоду у раціоні) та курей-несучок (за шестикратного збільшення йоду у раціоні) структура органу в цілому збережена, не спостерігається помітних морфологічних змін, порівняно з птицею контрольних груп.
3. За чотирикратного збільшення рівня йоду у кормовій дієті японських перепілок його кількість у тканинах щитоподібної залози зростає на 47,18 %, а печінки — на 26,36 %.

Перспективи подальших досліджень. Доцільно продовжити дослідження на птиці м'ясного напрямку продуктивності.

A. V. Gunchak, I. B. Ratyck, Ju. Ja. Fedyk

MORPHO-HISTOLOGIC STRUCTURE OF THYROID AND LIVER OF JAPANESE QUAILS AND LAYING HENS UNDER DIFFERENT IODINE LEVEL IN RATION OF POULTRY

S u m m a r y

Absence of negative influence of increasing iodine level in ration of Japanese quails (from 0,7 g/ton of feed to 2,8 g/ton of feed) and laying hens (from 0,7 g/ton of feed to 4,2 g/ton of feed) on morpho-histologic structure of thyroid and liver in experience with farm poultry of productive age is presented in article. In particular, measurable development of connective tissue between follicles of thyroid and presence of large number of islets between follicles in it was observed. Thyrocytes of most follicles were cuboidal, borders between cells were good visible. All follicles were evenly filled with colloid, which was homogenous, oxyphilous, that evidenced about thyroid physiologic functional state. Liver structure of Japanese quails (under 4-fold iodine increase in ration) and laying hens (under 6-fold iodine increase in ration) was kept on the whole, visible morphologic changes in comparison with liver of poultry of control group were not observed.

A. V. Гунчак, И. Б. Ратыч, Ю.Я. Федык

МОРФО-ГИСТОЛОГИЧЕСКАЯ СТРУКТУРА ЩИТОВИДНОЙ ЖЕЛЕЗЫ И ПЕЧЕНИ ПЕРЕПЕЛОК И КУР-НЕСУШОК ПРИ РАЗЛИЧНОМ

УРОВНЕ ЙОДА В ИХ РАЦИОНАХ

А н н о т а ц и я

В опытах на сельскохозяйственной птице продуктивного возраста показано отсутствие негативного влияния увеличения количества йода в рационе японских перепелок (с 0,7 г/т комбикорма до 2,8 г/т комбикорма) и кур-несушек (с 0,7 г/т комбикорма до 4,2 г/т комбикорма) на морфогистологическую структуру щитовидной железы и печени. В частности, наблюдается умеренное развитие межфолликулярной соединительной ткани щитовидной железы и наличие в ней большого количества межфолликулярных островков, тироциты большинства фолликулов имеют кубическую форму, границы между клетками хорошо прослеживаются. Коллоид, равномерно заполняет все фолликулы, гомогенный, оксифильный, что свидетельствует о физиологическом состоянии щитовидной железы. Что касается, сравнительного анализа гистоструктуры печени птиц, то обнаружено, что у перепелок (при четырехкратном увеличении йода в рационе) и кур-несушек (при шестикратном увеличении йода в рационе) структура органа в целом сохранена и заметных морфологических изменений не наблюдается, в сравнении с печенью соответствующего вида птицы контрольных групп

1. *Патеюк А. В.* Морфофункциональная характеристика щитовидной железы птиц в онтогенезе / А. В. Патеюк, Б. И. Кузник, Н. С. Русаева, Л. М. Баранчугова // Успехи геронтологии. — Т. 21. — №4. — 2008. — С. 688–692.
2. *Канарик У.К.* Гормональная активность щитовидной железы и продуктивность чистопородных мясных линий и межлинейных кроссов кур / У. К. Канарик, Т. А. Мянд // Вестн. с.-х. науки. — 1981. — № 7. — С. 104–109.
3. *Ковальский В. В.* Биологическая роль йода / В. В. Ковальский. — М. : Мир, 1972. — 332с.
4. *Георгиевский В. И.* Минеральное питание животных / В. И. Георгиевский, В. Н. Анненков, В. Т. Самохин — М., 1979. — 471с.
5. *Журбенко А. М.* Гормоны и продуктивность животных / А. М. Журбенко — К. : Урожай, 1983. — 128 с.
6. *Овчаренко Н. Д.* Морфологическое состояние щитовидной железы животных, обитающих в условиях с йодной недостаточностью / Н. Д. Овчаренко // Вестн. АГАУ. — Барнаул, 2001. — № 3. — С. 68–69
7. *Kan D. Y.* Effect of iodine levels on laying performance of layers / D. Y. Kan, Z. F. Wu, L. E. Song // Chin. J. Anim. Sci. — 1995.— V. 1. — P. 28 – 32.
8. *Селятицкая В. Г.* Функциональное состояние щитовидной железы у крыс, получавших повышенные количества йода с питьевой водой / В. Г. Селятицкая, Н. А. Пальчикова, С. В. Одинцов // Проблемы эндокринологии. 1994. — № 6. — С. 50–52.
9. *Malik R.* The relationship between the thyroid gland and the liver / R. Malik, H. Hodgson // Quart. J. Med. — 2002. — Vol. 95. — № 9. — P. 559–569.
10. *СОУ 85-20-37-5686207* Гістологічний метод діагностики губчатої енцефалопатії великої рогатої худоби. Каталог нормативних документів, 2008: У 2 т. — К. :ДП «Укрндц», 2008.— Т. 2.— С. 261.
11. *Еремин Ю. Н.* Определение йода, связанного с белками крови, нитратно-роданидным методом / Ю. Н. Еремин, А. А. Хайнис, А. А. Трубицын // Лаб.дело. — 1976. — №10. — С. 595.

Рецензент: провідний науковий співробітник НВЦ з вивчення пріонних інфекцій, доктор сільськогосподарських наук, с. н. с. Остапів Д. Д.