

## ГІСТОЛОГІЯ МОЗКУ ТА ПЕЧІНКИ ЩУРІВ ЗА ХРОНІЧНОГО ВПЛИВУ НА НИХ НИЗЬКИХ ДОЗ ХЛОРПІРИФОСУ

Ю. Т. Салига, Ю. В. Мартин

Інститут біології тварин НААН

*У статті представлено результати гістоморфологічних досліджень окремих ділянок головного мозку та печінки щурів за впливу на них фосфорорганічної сполуки - хлорпірифосу при його надходженні в організм тварин через шкіру у низьких дозах. Суттєвих функціонально значущих структурних змін у досліджуваних органах, а саме – корі великих півкуль головного мозку, корі мозочка, печінці не виявлено.*

**Ключові слова:** ХЛОРПІРИФОС, НЕЙРОТОКСИЧНІСТЬ, ЩУРИ ЛАБОРАТОРНІ, ЦЕНТРАЛЬНА НЕРВОВА СИСТЕМА, МОЗОК, ПЕЧІНКА

Хлорпірифос ( $C_9H_{11}Cl_3NO_3PS$ ) — це фосфорорганічна сполука, що входить як основна діюча речовина до складу багатьох пестицидних препаратів (переважно інсектицидів) і засобів побутової хімії, використовується у промисловості, зокрема у будівельній галузі. Останніми роками завдяки численним дослідженням багатьох науковців з різних країн світу було суттєво загострено увагу на вкрай небезпечних токсичних особливостях цієї речовини, які можуть суттєво порушувати нормальне функціонування ключових органів та систем організму тварин і людини. Хлорпірифос є інгібітором холінестеразних ензимів, що вважається ключовим механізмом його токсичності, спричиняючи, зокрема, розлади синаптичної передачі. Виявлено, що хлорпірифос може негативно впливати на проліферацію і диференціацію нервових клітин, формування синапсів, згубно діє на імунну, репродуктивну та інші системи організму. Нашими попередніми дослідженнями як на експериментальних тваринах, так і на культурі нервових клітин [1–3] підтверджено нейротоксичну дію хлорпірифосу і те, що отруєння ним спричиняє біохімічні зміни у клітинах різних відділів головного мозку, а на рівні організму спостерігаються порушення функціонування центральної нервової системи. Встановлено, що хлорпірифос при додаванні його у культуральне середовище нейрональних клітин за умов *in vitro*, призводив до негативних незворотних змін у морфології нейронів [3, 4].

У зв'язку з цим, виникає закономірний інтерес до з'ясування можливого впливу хлорпірифосу на гістологічні і цитологічні показники окремих органів тварин, які зазнали дії цього токсиканта. Тому метою роботи було вивчити гістологічні параметри головного мозку і печінки у щурів, інтоксикованих хлорпірифосом шляхом його хронічного проникнення в організм через шкіру у низьких дозах. Вибір для дослідження головного мозку логічно випливає із сказаного вище. Печінка, в свою чергу, є органом, що виконує захисні, знешкоджувальні, ензиматичні і видільні функції, спрямовані на підтримання гомеостазу в організмі та бере участь у білковому, вуглеводному, жировому і мінеральному обміні, тому стан її морфологічний стан при різноманітних токсичних ураженнях завжди представляє особливий інтерес.

### Матеріали і методи

Дослідження проводили на статевозрілих самцях білих лабораторних щурів масою тіла 200–220 г, яких утримували у стандартних умовах віварію на збалансованому раціоні

з необмеженим доступом до питної води. Експерименти проводили відповідно до Європейської конвенції “Про захист хребетних тварин, які використовуються для експериментальних і наукових цілей” (Страсбург, 1986 р.). Було сформовано дві групи тварин (контрольну (К) і дослідну (Д) по 5 щурів у кожній. Протягом місяця тваринам дослідної групи щоденно в один і той самий час дермально аплікували хлорпірифос шляхом занурення їхнього хвоста у розчин цієї речовини відповідної концентрації на 3 хв. На час цієї процедури досліджуваних тварин поміщали у спеціальні плексигласові фіксатори, що дозволяло знерухомлювати їх та зручно маніпулювати. У якості вихідного розчину хлорпірифосу застосовували комерційний інсектицидний препарат “Дурсбан” (Україна) з концентрацією діючої речовини 480 г/л. Для експериментів препарат розводили у 50 разів. У контрольній групі з інтактними тваринами проводили ті самі маніпуляції, що й у дослідній, але замість хлорпірифосу використовували фізіологічний розчин.

Матеріалом для гістологічних досліджень були головний мозок та печінка щурів. Для проведення мікроскопічних досліджень одразу після забою тварин відбирали фрагменти тканин досліджуваних органів товщиною 0,1-0,3 см. Відбір проб проводили таким чином: печінку препарували в області вісцеральної поверхні лівої медіальної долі, мозок - шляхом сагітального розрізу великих півкуль в області плаща і поздовжньої щілини великого мозку, а також поздовжнього розрізу мозочка. Матеріал фіксували в 10%- му розчині нейтрального формаліну та заливали у парафін, згідно загальноприйнятих методів [5-6]. Серійні парафінові гістозрізи товщиною 7 мкм отримували за допомогою ротаційного мікротома НМ-340 Е з системою переносу зрізів та фарбували гематоксиліном та еозином [6]. Дослідження гістологічних препаратів проводили з допомогою світлового мікроскопа Ахіоскоп-40 фірми Carl Zeiss. Фотографування гістозрізів проводили за допомогою вмонтованої в мікроскоп відеокамери з фіксацією зображення програмним забезпеченням “Med. Cam.”

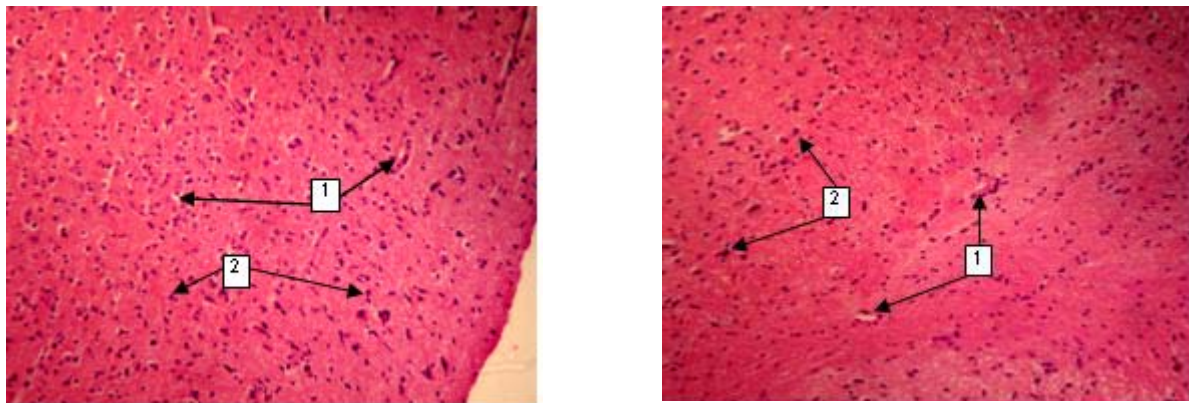
## Результати й обговорення

Вивчення гістозрізів великих півкуль головного мозку (*hemisphaerae cerebri*) дослідних і контрольних тварин показало, що їхня гістологічна структура у процесі експерименту суттєвих змін не зазнала. Аналіз гістологічних препаратів обидвох груп (рис.1) дозволяє говорити, що цитоархітектоніка півкуль збережена і відповідає її шестишаровій будові, тобто складається з молекулярного, зовнішнього зернистого, пірамідного, внутрішнього зернистого, гангліонарного та шару поліморфних клітин. У нейроглії чітко проглядаються нервові волокна, нейрони та кровоносні судини. Слід звернути увагу на те, що у гістопрепаратах дослідних тварин спостерігається незначне збільшення діаметру капілярів та венозних судин, у просвіті наявні залишки еритроцитів. Стосовно нейронів, то вони як у дослідних, так і контрольних зразках залишалися без видимих патологій, їх ядра розміщені центрально, цитоплазма однорідна.

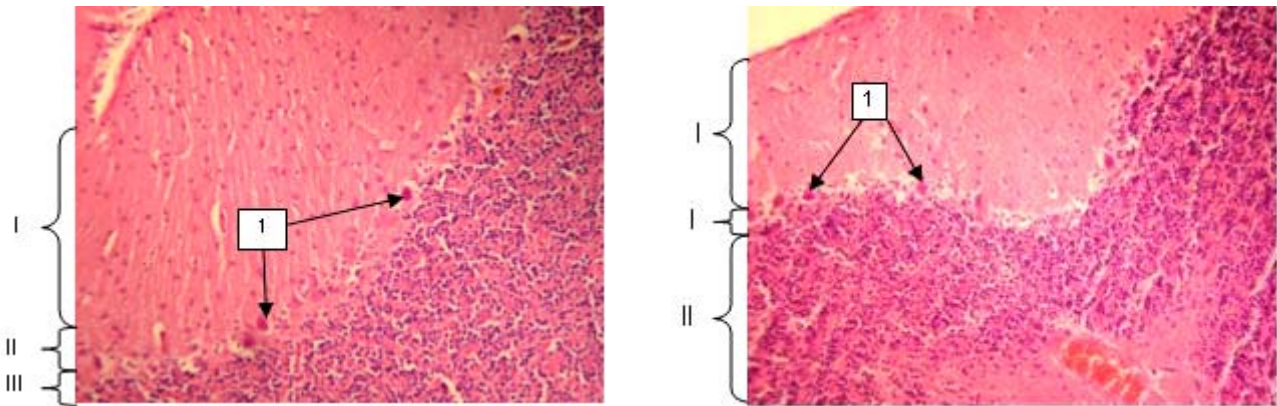
Результати гістоморфологічних досліджень мозочка (*cerebellum*) також показали, що дослідні зразки суттєво не відрізнялися від контрольних (рис.2). На зображеннях гістопрепаратів мозочка обидвох груп добре видно тришарову будову її кори, а саме - молекулярний, гангліонарний та зернистий шари. У гангліонарному шарі спостерігаються поодинокі грушоподібні клітини, дендрити яких простягаються до молекулярного шару. У зернистому шарі зустрічаються нейрони різних розмірів з чітко видимими ядрами. Кровоносні судини звужені, заповнені еритроцитами. Зауважимо, що у деяких препаратах дослідної групи ми спостерігали, що у молекулярному шарі кори мозочка окремі нервові волокна були атрофовані.

Дослідження гістоморфологічних параметрів печінки (*hepar*) показали, що у препаратах обидвох груп структура органа збережена, чітко видно гепатоцити, центральну вену, тріади (артерія, вена, жовчний протік). У гепатоцитах цитоплазма однорідна, ядра

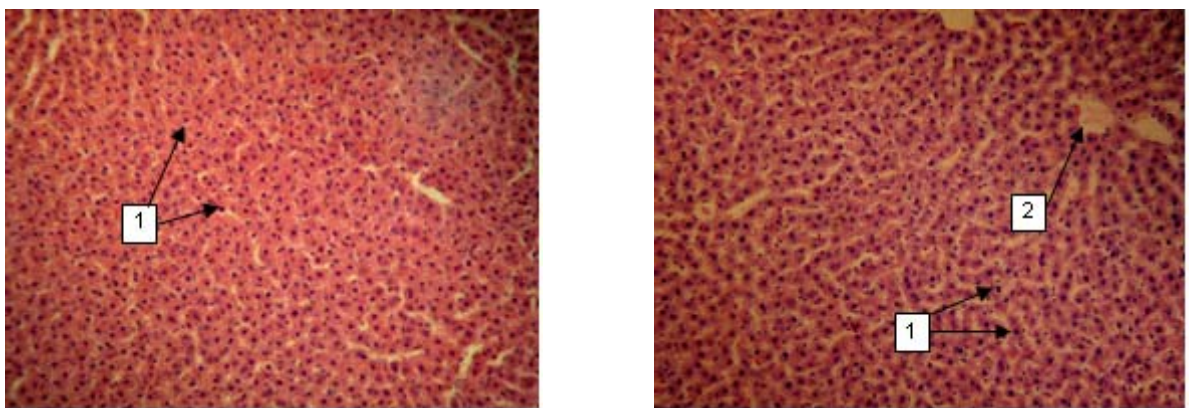
розташовані в центрі клітини, зустрічаються поодинокі двоядерні гепатоцити. Загалом, у проаналізованих зразках печінки її дистрофічних пошкоджень та суттєвих морфологічних змін виявлено не було.



А Б  
 Рис. 1. Мікροструктура півкулі головного мозку, А – контроль, Б – дослід.  
 Гематоксилін-еозин, X100  
 1 – кровоносні судини; 2 – нейрони



А Б  
 Рис. 2. Мікροструктура мозочка, А – контроль, Б – дослід.  
 Гематоксилін-еозин, X200  
 I – зернистий шар; II – гангліонарний шар; III – молекулярний шар.  
 1 – грушоподібні нейрони



А Б  
 Рис. 3. Мікροструктура печінки, А – контроль, Б – дослід.  
 Гематоксилін-еозин, X200 1 – гепатоцити; 2 – центральна вена

Обговорюючи отримані нами результати, варто наголосити, що вони співпадають з даними інших авторів. Не зважаючи на те, що хлорпірифос навіть у дуже малих дозах викликав достовірні зміни у морфології нейронів при культивуванні їх *in vitro* [4], то за умов *in vivo*, ми суттєвих гістоморфологічних змін у тканинах різних відділів головного мозку і печінки не виявили. Це може бути пов'язано перш за все з низькою дозою досліджуваної сполуки і способом її введення в організм — через шкіру. З літератури відомо, що саме при гострих отруєннях фосфорорганічними сполуками спостерігаються морфологічні порушення у структурах головного мозку, зокрема — у синаптичних утвореннях зменшується кількість везикул, виникають патологічні зміни в мітохондріях аксональних закінчень і дендритів [7, 8].

Стосовно печінки, то добре відомо, що вона є одним з найважливіших органів, який захищає організм від негативної дії різноманітних токсинів, виконуючи роль універсального метаболічного бар'єру. Окрім того, у печінці за допомогою ензиматичних систем гепатоцитів, відбувається повна або часткова втрата токсичних властивостей речовин, в тому числі фосфорноорганічних сполук антихолінестеразної дії, до яких належить і хлорпірифос. Морфофункціональний стан так званої тканинної мікроділянки печінки, суб'єктами якої, як і в інших структурах є кровоносні та лімфатичні мікросудини, пухка сполучна тканина (інтерстицій) і клітини паренхіми відображає не лише функціональну напруженість самого органу, а може також свідчити про реакцію організму в цілому [9, 10]. Але, водночас, при цьому відомо, що за допомогою гістологічних досліджень впливу дії фосфорорганічних сполук не виявляли характерних змін тканин печінки [11].

## **Висновки**

Гістоморфологічні дослідження тканин великих півкуль головного мозку, мозочка та печінки щурів під впливом низьких доз хлорпірифосу при його надходженні в організм через шкіру, свідчать про відсутність суттєвих патологічних змін та пошкоджень.

**Перспективи подальших досліджень.** З'ясувати вплив хлорпірифосу на гістологічні параметри різних органів тварин за більших доз його введення в організм.

*Y. T. Salyha, Y. V. Martyn*

## **HISTOLOGY OF RAT BRAIN AND LIVER UNDER THE CHRONIC EXPOSURE TO LOW DOSES OF CHLORPYRIFOS**

### **S u m m a r y**

The paper presents results of histomorphological study of particular regions of the brain and liver of rats exposed to organophosphorus compound — chlorpyrifos when it enters the body of animals through the skin at low doses. There were no functionally significant structural changes in the studied organs — namely, the cerebral cortex of the brain, the cerebellar cortex, liver, have been identified.

*Ю. Т. Салыга, Ю. В. Мартын*

## **ГИСТОЛОГИЯ МОЗГА И ПЕЧЕНИ КРЫС ПРИ ХРОНИЧЕСКОМ ВЛИЯНИИ НА НИХ НИЗКИХ ДОЗ ХЛОРПИРИФОСА**

### **А н н о т а ц и я**

В статье представлены результаты гистоморфологических исследований отдельных участков головного мозга и печени крыс при воздействии на них фосфорорганического соединения — хлорпирифоса при его поступлении в организм животных через кожу в низких дозах. Существенных функционально значимых структурных изменений в исследуемых органах, а именно — коре больших полушарий головного мозга, коре мозжечка, печени не выявлено.

1. Салига Ю.Т. Потенційна нейротоксичність хлорпірифосу і способи її вивчення / Ю. Т. Салига // Медична хімія, – 2009. – Том 11, №4. – С. 69–72.

2. Салига Ю.Т. Вплив хлорпірифосу на деякі показники антиоксидантної системи у різних відділах головного мозку щурів / Ю. Т. Салига // Науковий вісник Львівського національного університету ветеринарної медицини та біотехнології імені С.З.Гжицького, Серія «Біологічні науки» – 2010. – Т.12, № 2 (44), Частина 2. – С. 260 – 263.

3. Салига Ю.Т. Дослідження нейротоксичності хлорпірифосу у щурів за допомогою водного тесту Морріса та в умовах культури клітин гіпокампа / Ю. Т. Салига, О. В. Слипанюк // Фізіологічний журнал. – 2010. – Том 56. №2. – С.49-50.

4. Salyha Y. Toxic effect of chlorpyrifos on hippocampal neurons in vitro / Y. Salyha // Біологія тварин. – 2010. – Том 12, № 1 – С.163 –168.

5. Микроскопическая техника: Руководство / [Под ред. Д.С. Саркисова и Ю.Л. Перова.] – М.: Медицина, 1996. – 544 с.

6. Лабораторні методи досліджень у біології, тваринництві та ветеринарній медицині: довідник / [Влізло В. В. та ін.]; За ред. В. В. Влізла. — Львів, 2012. – 762 с.

7. Middlemore-Risher M.L. Effects of chlorpyrifos and chlorpyrifos-oxon on the dynamics and movement of mitochondria in rat cortical neurons / M.L. Middlemore-Risher, B.L. Adam, N.A. Lambert, A.V. Terry // J. Pharmacol. Exp. Ther. – 2011 Nov; 339(2). – P. 341-349.

8. Slotkin T. A. Developmental neurotoxicity of organophosphates targets cell cycle and apoptosis, revealed by transcriptional profiles in vivo and in vitro / T.A. Slotkin, F.J. Seidler // Neurotoxicol Teratol. 2012 Mar; 34(2). – P. 232-41.

9. Бородин Ю. И. Лимфатический регион печени как маркер экологического прессинга на организм / Ю. И. Бородин, С. В. Мичурина // Морфология. – 1998. – Т. 113, №3. – С. 27.

10. Печень крыс Вистар в условиях сочетанного влияния алкогольной интоксикации и нарушенного светового режима и после коррекции мелатонином / С. В. Мичурина И. Ю. Ищенко., А. Д. Белкин и др. // Вестник лимфологии. – 2008. – № 2. – С. 36.

11. Akhtar N. Assessment of chlorpyrifos toxicity on certain organs in rat, *Rattus norvegicus* / N Akhtar, M. K. Srivastava, R. B. Raizada // J Environ Biol. – 2009 Nov;30(6). – P. 1047 –53.

**Рецензент:** завідувач лабораторії живлення та біосинтезу продукції жуйних, доктор сільськогосподарських наук, с. н. с. Стапай П. В.